

Revisión de conjunto

Nuevos avances en el tratamiento de las varices: radiofrecuencia endovenosa VNUS Closure®

César García-Madrid^{a,b,*}, Julio Óscar Pastor Manrique^a, Félix Gómez Blasco^a y Eusebi Sala Planell^a

^a Angiología, Cirugía Vascular y Endovascular, Institut Vascular Sala-Planell (Centro Médico Teknon), Barcelona, España

^b Angiología, Cirugía Vascular y Endovascular, Hospital Clínic, Barcelona, España

INFORMACIÓN DEL ARTÍCULO

Historia del artículo:

Recibido el 4 de diciembre de 2010

Aceptado el 10 de abril de 2011

On-line el 1 de julio de 2011

Palabras clave:

Radiofrecuencia endovenosa

Varices

Endoláser

Mínimamente invasivo

VNUS Closure

Ablación

Calidad de vida

RESUMEN

Las varices de las extremidades inferiores frecuentemente son secundarias a insuficiencia de la vena safena interna (VSI). El desarrollo tecnológico ha permitido la aparición de nuevos tratamientos mínimamente invasivos como la ablación por radiofrecuencia endovenosa (RFA). Esta elimina casi en su totalidad los inconvenientes asociados a la cirugía convencional (hematomas, cicatrices, neovascularización inguinal e incapacidad laboral prolongada). Además, confiere mejor calidad de vida, menor dolor e inflamación que el endoláser. Revisamos la RFA y presentamos nuestros resultados como grupo pionero en España. Entre enero de 2006 y 2011 hemos tratado 153 extremidades con un diámetro medio VSI 6,8 mm (rango 4,5-19). El 71% de procedimientos fueron realizados exclusivamente bajo anestesia tumescente. El 98,5% sin abordaje quirúrgico inguinal. Seguimiento clínico y ecográfico con registro prospectivo 1.ª semana, 3, 6, 12 meses, y anualmente. Resultados: tasa de oclusión vena tratada 97%, tasa de reflujo 6,6%. Neovascularización inguinal 0,7%. No neuritis, quemadura cutánea, ni trombosis venosa profunda.

© 2010 AEC. Publicado por Elsevier España, S.L. Todos los derechos reservados.

New advances in the treatment of varicose veins: endovenous radiofrequency VNUS Closure®

ABSTRACT

Lower limb varicose veins are often secondary to greater saphenous vein (GSV) insufficiency. Technological development has led to the appearance of new minimally invasive treatments, such as endovenous radiofrequency ablation (ERFA). This almost completely eliminates the disadvantages associated with conventional surgery (haematomas, scars, inguinal neovascularisation, and a prolonged time off work). Furthermore, it gives a better quality of life, less pain and inflammation than the endolaser. We review ERFA and present our results as a pioneering group in Spain. Between January 2006 and 2011 we have treated 153 limbs with a mean GSV diameter of 6.8 mm (range 4.5-19). Tumescence anaesthesia was exclusively used in 71% of the procedures, and 98.5% without an inguinal surgical approach.

Keywords:

Endovenous radiofrequency

Varicose veins

Endolaser

Minimally invasive

VNUS Closure

Ablation

Quality of life

* Autor para correspondencia.

Correo electrónico: director@salaplanell.com (C. García-Madrid).

0009-739X/\$ - see front matter © 2010 AEC. Publicado por Elsevier España, S.L. Todos los derechos reservados.

doi:10.1016/j.ciresp.2011.04.010

Clinical and ultrasound follow-up with a prospective register was performed at 1 week, 3, 6, 12 months, and then annually. Results: The occlusion rate of the treated vein was 97%, and there was a reflux rate of 6.6%. Inguinal neovascularisation was present on 0.7%. There was no neuritis, skin burns or deep vein thrombosis.

© 2010 AEC. Published by Elsevier España, S.L. All rights reserved.

Introducción

La insuficiencia venosa crónica tiene una elevada prevalencia en la civilización occidental. Las varices de las extremidades inferiores constituyen la dolencia vascular más frecuente en el ser humano afectando al 20-25% de las mujeres y al 10-15% de los varones^{1,2}. Michaels et al publicaron recientemente un estudio controlado y aleatorizado demostrando que el tratamiento quirúrgico de las varices sintomáticas no complicadas es coste-efectivo³.

Si tenemos en cuenta la fisiopatología de la insuficiencia venosa crónica es evidente, que para obtener resultados eficaces y duraderos en el tratamiento de las varices es fundamental eliminar el origen del reflujo venoso^{4,5}. La información obtenida sobre hemodinámica venosa procedente de los estudios mediante eco-Dópler, demuestra que las varices de las extremidades inferiores son debidas en la mayoría de los casos (70%) a insuficiencia del cayado y/o troncular de la vena safena interna (VSI). Con menor frecuencia se pueden ver afectados otros sistemas como son la vena safena externa, venas perforantes y/o tributarias^{6,7}. Por ello, desde hace años ha quedado claramente establecido que la abolición del reflujo de la vena safena constituye el talón de Aquiles del tratamiento de las varices, debiendo por tanto ser el primer objetivo terapéutico⁴. Con ello, vamos a eliminar el principal mecanismo hemodinámico implicado en el desarrollo y progresión de las varices, la hipertensión venosa generada por la columna de presión hidrostática.

Hasta hace pocos años el único tratamiento quirúrgico eficaz y duradero para tratar las varices tronculares ha sido la ligadura del cayado safeno-femoral y *stripping* de la VSI. Durante la última década, el progreso tecnológico ha permitido el desarrollo y aplicación de nuevas terapias mínimamente invasivas como la radiofrecuencia endovenosa VNUS Closure (RFA) y el endoláser.

Mecanismo de acción

La radiofrecuencia (RF) es energía electromagnética y por tanto no ionizante. Son ondas eléctricas y magnéticas que al entrar en contacto con un tejido provocan la vibración y fricción de sus átomos transformándose en energía térmica (*calentamiento óhmico* o resistivo). El aumento de temperatura generado con la RF comporta una serie de alteraciones en la estructura de la vena tratada. Entre otros, sabemos que a partir de 60 °C se produce la rotura de los enlaces de la triple hélice de colágeno con un gran aumento en la fuerza molecular contráctil de este. Sin embargo, a la vez es de gran importancia evitar temperaturas muy elevadas, para que no se produzca ebullición, vaporización y carbonización de los tejidos, fenómeno que acontece con otras fuentes de energía como

el endoláser al generar picos de 700 a 1,500 °C^{8,9}. Por ello, el rango de temperatura empleado con la RF es claramente inferior (95-120 °C), suficiente para inducir a nivel de pared venosa los siguientes cambios macro- y microscópicos: a) destrucción endotelial, b) desnaturalización y contracción del colágeno, c) acortamiento y engrosamiento de la pared venosa, d) reducción de la luz del vaso. Por tanto, el objetivo terapéutico de la RFA es inducir la oclusión fibrótica de la vena tratada y su posterior desaparición por atrofia^{8,10} (fig. 1).

Hace algo más de una década se inició el desarrollo de la radiofrecuencia endovenosa VNUS Closure[®] (VNUS Medical Technologies, San José, CA, EE.UU.) consistente en un generador de RF y un delgado catéter bipolar para su inserción percutánea y navegación en el interior de la vena patológica. Se aplicó en clínica por primera vez en 1998, obteniendo su aprobación por la *Food and Drug Administration* (FDA) en 1999. Durante los últimos años, su uso se ha extendido de manera progresiva en la mayoría de países desarrollados. Además, sus indicaciones se han ampliado a otros segmentos venosos diferentes de la VSI como son la vena safena anterior, vena safena externa y venas perforantes¹¹.

Experiencia clínica y evidencia científica

A partir del año 2000, se empezaron a publicar diversos trabajos tanto clínicos como experimentales que mostraban a la RFA como un método seguro y efectivo para abolir el reflujo de la vena safena¹²⁻¹⁴. Uno de los más importantes fue el estudio multicéntrico publicado por Merchant et al^{15,16} con 1.222 extremidades tratadas y un seguimiento de 4 años, demostrando éxito ecográfico y satisfacción del paciente en más del 85% de los casos.

Radiofrecuencia versus stripping

Todavía de mayor trascendencia fue la información procedente de la publicación de cuatro trabajos comparativos prospectivos y aleatorizados, frente al «gold estándar» de la cirugía convencional (ligadura del cayado safeno femoral y *stripping* de la VSI)¹⁷⁻²⁰. Los resultados de estos trabajos fueron coincidentes: la RFA igualaba en eficacia a la cirugía convencional, pero además era claramente superior en términos de un menor dolor postoperatorio, mejor calidad de vida y más rápida recuperación.

A continuación se describen de manera detallada los resultados obtenidos. El estudio de Rautio et al^{17,21} demostró un menor dolor (escala analógica visual), tanto en reposo ($p = 0,017$), como en bipedestación ($p = 0,026$) o durante la marcha ($p = 0,036$). Las diferencias más importantes acontecieron entre el 5.º y 14.º día postoperatorio. El requerimiento de analgésicos para el grupo de RFA fue de $0,4 \pm 0,49$ comprimidos de ibuprofeno/día vs $1,3 \pm 1,09$ comprimidos para el *stripping*

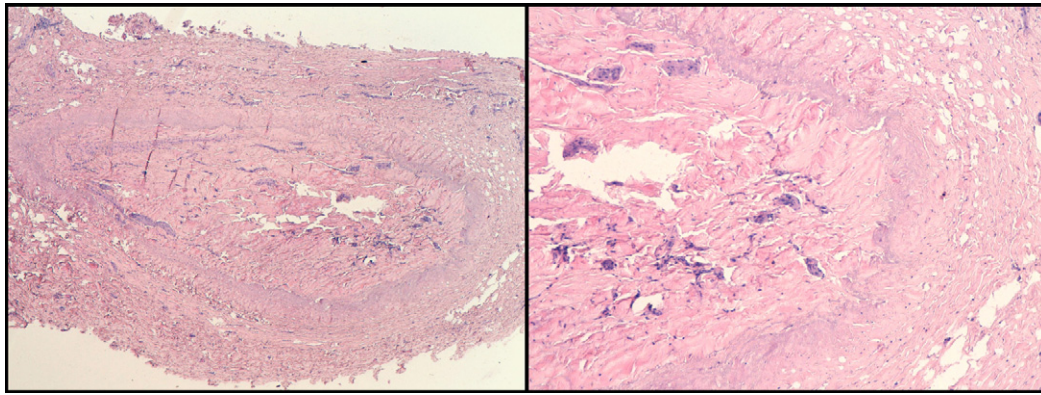


Figura 1 – Tinción con hematoxilina-eosina. Vena safena humana ocluida por fibrosis (Archivo Dr. C. García-Madrid).

($p < 0,004$). El tiempo de reincorporación al trabajo también fue muy claramente inferior $6,5 \pm 3,3$ para RFA vs $15,6 \pm 6,0$ días para *stripping* ($p < 0,001$), y la recuperación física también fue mucho más rápida para RFA (cuestionario RAND-35 de calidad de vida). Estos pacientes fueron seguidos durante 3 años sin encontrar diferencias en cuanto a recidiva varicosa¹⁸. El estudio *Endovenous Obliteration vs Ligation and Vein Stripping (EVOLVeS)*^{19,20} es un estudio comparativo, multicéntrico, prospectivo y aleatorizado frente a cirugía convencional que valoró tanto los resultados del procedimiento como su eficacia a largo plazo. Fueron intervenidas 80 extremidades: 44 (RFA) y 36 (*stripping*). Durante el seguimiento precoz (4 meses) se analizaron de manera comparativa las complicaciones, el tiempo de recuperación, y variables relacionadas con la calidad de vida. Las diferencias más importantes entre ambos grupos fueron el tiempo de recuperación tras la intervención, con un retorno a la actividad normal de 1,15 días (RFA) vs 3,89 (*stripping*) ($p = 0,02$) y el retorno a la actividad laboral 4,7 días (RFA) frente a 12,4 (*stripping*) ($p < 0,05$). El grupo de *stripping* presentó una mayor morbilidad a las 3 semanas, sobre todo con relación a la presencia de hematomas, equimosis y dolor. La mejoría en la escala *venous clinical severity score* (VCSS) también fue favorable para el grupo de RFA a las 72 horas y 1 semana. Posteriormente como es lógico estas diferencias se igualaron. La valoración de calidad de vida (CIVIQ2) se mostró claramente mejor para RFA destacando las mayores diferencias en puntuación global y en la escala de dolor.

El impacto sobre los resultados clínicos y hemodinámicos fue nuevamente comparado en esta muestra de pacientes a 1 y 2 años. La RFA obtuvo mejor puntuación en calidad de vida a 1 y 2 años ($p < 0,001$). Ambos tratamientos se mostraron igual de eficaces, sin diferencias a nivel clínico (síntomas, signos y recurrencia de varices), ni hemodinámico valorados mediante eco-Dópler (ausencia de reflujo: 91,7% RFA vs 89,7% *stripping*). El 41% de las venas safenas fueron indetectables mediante RFA a los 2 años de seguimiento. En este estudio la tasa de recurrencia fue menor para el grupo de RF (14% vs 21%) aunque sin alcanzar significación estadística. Algo similar sucedió con la neovascularización, siendo menor para RFA (2,8%) que para *stripping* (13,8%).

Stotter et al²² en el año 2005 publicaron un estudio prospectivo y aleatorizado en el cual se comparaban tres técnicas: VNUS Closure ($n = 20$), *stripping* ($n = 20$), y

crio-*stripping* ($n = 20$). Durante el seguimiento a 6 semanas, la RFA obtuvo la mejor puntuación en calidad de vida (CIVIQ-2) ($p = 0,012$). También demostró ser la menos dolorosa ($p = 0,014$). Igualmente fueron favorables para el grupo de RFA la reincorporación al trabajo (7 días) en comparación con *stripping* (14 días) y crio-*stripping* (12 días) ($p = 0,007$).

Hinchcliffe et al²³ compararon la RFA ($n = 16$) frente a cirugía convencional ($n = 16$) en el tratamiento de las varices bilaterales recidivadas de safena interna. Los resultados demostraron superioridad para la RFA en la mayoría de variables estudiadas: menor tiempo quirúrgico (25,5 min vs 40 min, $p = 0,02$), menos dolor en la escala analógica visual (1,7 vs 3,8, $p = 0,02$), menos equimosis valorada mediante análisis de imagen digital (11,9 vs 21,8, $p = 0,02$) y más rápida reincorporación a la actividad laboral.

Radiofrecuencia versus endoláser

Desde el punto de vista tanto técnico como tecnológico existen diferencias importantes entre ambos que han quedado demostradas a nivel experimental en dos trabajos de Schmedt et al^{8,10} cuyos resultados son coincidentes con las observaciones de Weiss¹⁴. Podemos afirmar por tanto que la RFA muestra una lesión circular, homogénea, sin perforación de la pared venosa, ni carbonización.

Desde el punto de vista clínico se han publicado 5 estudios comparativos entre RFA y endoláser. Los 2 primeros con ClosurePLUS^{24,25}, otros 2 con Closure FAST²⁶⁻²⁸ y 1 con Celon RFITT (Olympus, Germany)²⁹. En el primero, publicado por Puggioni en 2005²⁵ fueron tratados 77 pacientes con EVL y 53 con RFA de manera consecutiva. El éxito técnico global a 1 mes fue del 93,9% (100% para EVL y 96% para RFA). Hemos de tener en cuenta a la hora de valorar los resultados obtenidos en este estudio un sesgo de diseño científico en el seguimiento importante, pues solo se realizó eco-Dópler de seguimiento al 50% de los pacientes. Se reportaron un mayor número de complicaciones para EVL 20,8% frente a RFA 7,6% ($p = 0,049$). Un 2,3% (3/77) de los pacientes tratados mediante EVL mostró protusión del trombo en vena femoral común.

En el año 2006, Almeida²⁴ reporta una mayor casuística (819 EVL y 128 RF) y un seguimiento más prolongado (1 ½ año). La tasa de recanalización es algo superior para RFA 5,5% frente al

EVL 1,7%. La tasa de extensión de trombo en vena femoral común fue del 0,2% para EVL y ausente para RFA.

Gale et al²⁶ han publicado recientemente otro estudio comparativo, prospectivo y aleatorizado entre RFA Closure-Plus (ya obsoleto) (n = 46) y EVL (810 nm) (n = 48) reportando resultados a 1 mes y al año. Ambos métodos fueron muy efectivos en la reducción de síntomas (VCSS, CEAP, CIVIQ-2). La RFA mostró una mayor tasa de recanalización tardía (11 RFA y 2 EVL, p = 0,002). Por tanto, el EVL fue más efectivo que ClosurePlus pero a cambio de una mayor tasa de equimosis y malestar durante el periodo perioperatorio.

Almeida et al²⁷ en el 2009 publicaron el estudio RECOVERY, un trabajo multicéntrico, comparativo en el cual se aleatorizaron 87 venas en 69 pacientes. Los grupos fueron EVL (980 nm) (n = 41) y RFA ClosureFAST (n = 46) y seguimiento a 1 mes. Los objetivos primarios fueron el dolor postoperatorio, equimosis, tumefacción, y complicaciones del procedimiento. Los secundarios escala clínica de severidad venosa y calidad de vida (VCSS y QOL score). El estudio concluye: 1) La RFA es significativamente superior a EVL en términos de recuperación post-procedimiento y parámetros de calidad de vida. 2) Las complicaciones fueron más prevalentes de manera estadísticamente significativa en el grupo EVL (22,0% vs 4,4%, p = 0,02).

Recientemente, en el 2010 Shepherd et al²⁸ han publicado otro trabajo comparativo realizado con 131 pacientes RFA ClosureFAST (n = 67) y (EVL 980 nm) (n=64). Se analizó el dolor postoperatorio y la calidad de vida a las 6 semanas (AVVQ, VCSS y SF12). El estudio demostró un menor dolor en los pacientes sometidos a RFA durante los primeros 10 días (p = 0,001). Asimismo, ambos grupos mejoraron su calidad de vida tras la intervención (AVVQ, VCSS y SF12) sin existir diferencias estadísticamente significativas entre ambos métodos. La vuelta tanto a las actividades cotidianas como al trabajo fue similar para ambos grupos, con una tasa global de vuelta al trabajo dentro de la primera semana del 70%. En otro trabajo del mismo autor²⁹, los pacientes con RFA se reincorporaron antes al trabajo que aquellos tratados mediante EVL (5 vs 9 días, p = 0,022).

El estudio LARA³⁰ compara el sistema de RF Celon RFITT (Olympus Surgical Technologies, Germany, EU) y EVL (810 nm). Se trataron 87 extremidades, en un trabajo diseñado para valorar las diferencias en cuanto a dolor y tumefacción a corto plazo. Se obtuvieron resultados equiparables a los trabajos anteriormente descritos, aunque con distinción entre procedimientos uni- o bilaterales.

En resumen, con la información de que disponemos en la actualidad se puede concluir que la RFA consigue resultados similares al EVL, aunque claramente con menor dolor, equimosis y hematomas, además de conferir una mejor calidad de vida a corto plazo.

Equipo de radiofrecuencia

La ablación mediante radiofrecuencia endovenosa requiere de un generador y un catéter bipolar. Durante estos años, básicamente se han empleado dos tipos de catéteres: Plus[®] y FAST[™]. A continuación se detallan las características de ambos.




Figura 2 – Catéter VNUS ClosurePLUS (primera generación).

Catéter ClosurePlus

El catéter del modelo Plus (fig. 2) está dotado de un extremo terapéutico consistente en un electrodo bipolar colapsable, cuya apertura y cierre son controlados por el cirujano desde la empuñadura. Además, dispone de un sensor de temperatura en el extremo que transmite información al generador referente a diferentes parámetros de tratamiento (temperatura, impedancia y potencia). La apertura del catéter permite la transmisión de la energía RF entre los electrodos a través de la pared venosa, es lo que se denomina *resistive heating*: es decir, el calor no se genera en la punta del catéter sino en la pared de la vena. La temperatura de tratamiento es de 85-90 °C, debiéndose retirar el catéter lentamente y a una velocidad constante de 2,5-3 cm/min. El lumen central del catéter requiere lavado continuo con suero fisiológico heparinizado para minimizar la formación de coágulo en el extremo. Permite el paso por su interior de una guía de 0,025" con el objeto de facilitar su navegación hacia el cayado safeno-femoral en aquellas venas tortuosas. Según el tamaño de la vena a tratar existen dos catéteres: 5F (1,7 mm) para venas de hasta 8 mm de diámetro y 8F recomendado para venas de hasta 12 mm (fig. 2). A pesar de los buenos resultados clínicos reportados con el sistema Plus, el procedimiento tenía una serie de inconvenientes: principalmente la lentitud, un cierto grado de variabilidad en la velocidad de ablación, y con frecuencia era necesario durante el procedimiento extraer el catéter para limpiar el coágulo que se formaba a nivel de los electrodos.

Catéter ClosureFAST[™] y generador RFGPlus[™] modelo RFG2

Diversos estudios de investigación tanto a nivel experimental como clínico^{31,32} con diferentes diseños, dieron paso al desarrollo del nuevo catéter FAST, el cual ha permitido mejorar la eficacia y reducir el tiempo de ablación de manera considerable. Se obtuvo la aprobación por parte de la FDA en agosto de 2006 y se comercializa desde el primer trimestre del 2007. Nosotros realizamos el primer tratamiento en España en mayo del mismo año en colaboración con el Dr. Merchant (Reno, Nevada, EE.UU.).

Este catéter de última generación consta en su extremo de un elemento terapéutico de 7 cm de longitud y una vaina lubricada para favorecer la navegación y minimizar la

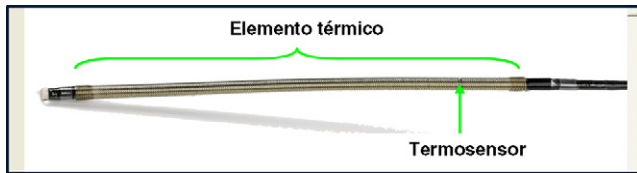


Figura 3 - Catéter ClosureFAST.



Figura 4 - Generador RFG2 Plus™. El display de la unidad de control muestra en tiempo real la potencia, temperatura y ciclos de tratamiento.

formación de coágulo a nivel de elemento térmico (fig. 3). Se basa en un sistema de control de temperatura muy preciso regulado por un mecanismo de retroalimentación, gracias al termosensor próximo al extremo del catéter. El generador RFG2 (fig. 4) está diseñado para el ajuste automático, de manera que suministre la mínima potencia necesaria (rango 15-40 W) para alcanzar y mantener 120 °C durante ciclos de 20 segundos. Por tanto, permite un calentamiento transmural de la pared venosa a la vez que se limita el grado de calentamiento de los tejidos vecinos³².

El catéter dispone de marcadores de espacio señalados en color blanco cada 6,5 cm que indican la distancia de retirada en cada ciclo de tratamiento. La retirada (*pull-back*) durante la ablación es segmentaria a diferencia del ClosurePlus donde era continua y por tanto sujeta a cierta variabilidad. El tramo de vena más cercano a la unión safeno-femoral requiere dos ciclos de tratamiento de acuerdo a un protocolo bien establecido. Al igual que su antecesor permite el uso de una guía 0,025" con el objetivo de facilitar la navegación del catéter a través de venas tortuosas.

Procedimiento

Se trata de un procedimiento eco-asistido en su totalidad. Preoperatoriamente se debe realizar un marcaje mediante eco-Dópler, desde la ingle hasta el tobillo destacando aquellos tramos tortuosos, zonas de ectasia, perforantes incompetentes y paquetes varicosos. El procedimiento requiere obligatoriamente del empleo de anestesia local tumescente, es decir mediante la inyección eco-dirigida de la solución de Klein (lidocaína, adrenalina, bicarbonato y suero fisiológico) a nivel perivenoso (en el desdoblamiento de la aponeurosis superficial). La anestesia tumescente tiene una triple finalidad: 1) analgesia, 2) protección de la piel y estructuras vecinas frente al calor y, 3) favorecer el colapso

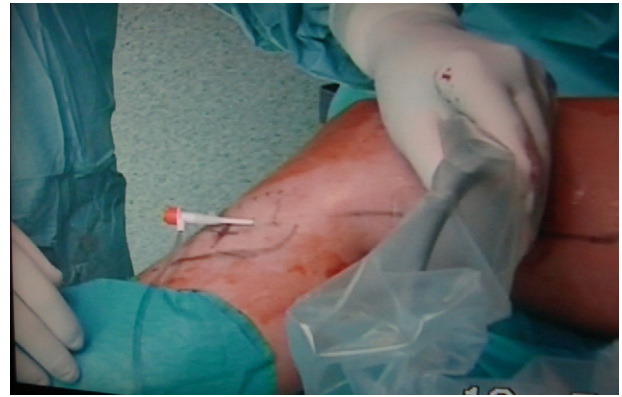

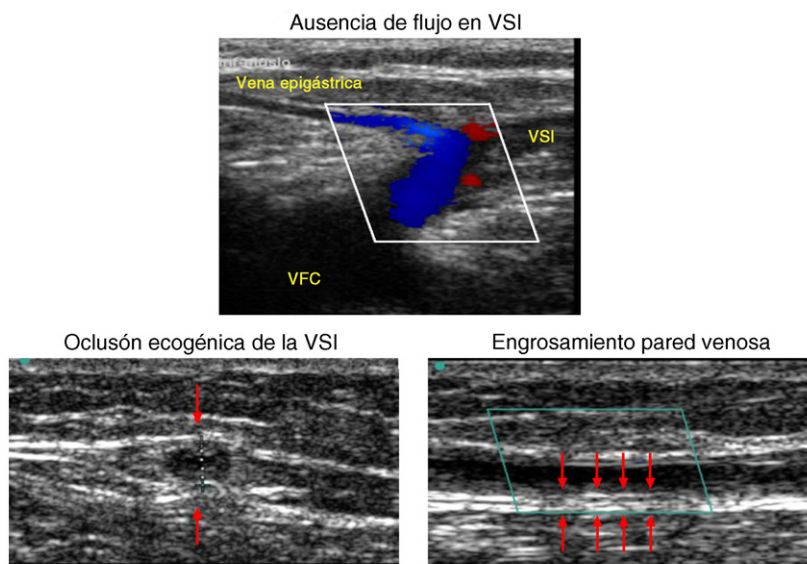
Figura 5 - Acceso percutáneo a safena infragenicular para introducción del catéter.

de la vena. El acceso a la VSI es variable pudiendo ser quirúrgico a través de mini-incisión, o percutáneo (fig. 5). En este último, se realiza mediante técnica de Seldinger. Para evitar la recidiva, es fundamental ocluir el nacimiento de las colaterales con flujo retrógrado, por ello se debe situar el extremo del catéter próximo a la vena epigástrica y nunca más allá de 2 cm de la unión safeno-femoral. Mientras dura la emisión de energía, es recomendable aplicar compresión externa sobre el elemento térmico y colocar al paciente en Trendelenburg. Al finalizar el procedimiento se debe realizar control ecográfico del segmento tratado así como de la correcta permeabilidad de la vena femoral común (fig. 6). A pesar de la baja frecuencia, es recomendable realizar control mediante eco-Dópler durante los primeros días post-procedimiento para descartar cualquier complicación trombótica.

Experiencia personal

En nuestro Instituto implementamos el programa de tratamiento mínimamente invasivo de las varices mediante radiofrecuencia endovenosa en enero de 2006. Previamente ya en el año 2005 iniciamos la formación teórica en la nueva técnica VNUS Closure y llevamos a cabo estancias formativas en dos de los centros de mayor experiencia a nivel mundial el Dr. Merchant (Reno Vein Clinic, Reno, Nevada, EE.UU.) y el Dr. Whiteley (Whiteley Clinic, Guilford, Inglaterra).

Durante el periodo comprendido entre enero de 2006 y 2011 hemos tratado 153 extremidades en 125 pacientes (111 mujeres) en clase clínica CEAP 2-6 con varices secundarias a reflujo de la VSI. La edad media fue de 57 años (rango 18-84) y el diámetro medio de la VSI 6,8 mm (rango 4,5-19). Todos los datos se han recogido de manera prospectiva. Utilizamos el catéter ClosurePlus en los primeros 40 casos y el nuevo catéter ClosureFAST en los últimos 113. El 71% de procedimientos fueron realizados exclusivamente bajo anestesia tumescente con retorno inmediato a la actividad normal. Se asoció anestesia regional (29%) en aquellos pacientes con varices muy extensas o para procedimientos bilaterales en un solo tiempo. No realizamos abordaje quirúrgico inguinal en el 97,4% (151/153). El éxito técnico y el clínico inmediato fueron del 100%. El tiempo medio de ablación fue claramente inferior



Archivo Dr. C. García-Madrid

Figura 6 – Patrón ultrasonográfico habitual tras radiofrecuencia endovenosa (Archivo Dr. C. García-Madrid).

para el catéter FAST respecto al Plus ($2\frac{1}{2}$ vs 14) minutos. La longitud media de vena tratada fue de 32 ± 8 cm. Ningún paciente presentó quemaduras, ni neuritis, o trombosis venosa profunda. Se detectó la presencia de *trombosis inducida por calor*, es decir, presencia de trombo en la unión safeno-femoral en 4 pacientes. Se trata de una entidad benigna asociada a las técnicas de termoablación. Realizamos seguimiento clínico y ecográfico en nuestros pacientes durante la 1.ª semana, 1, 3, 6, 12 meses y anualmente. Los resultados muestran una tasa de oclusión mantenida de la vena tratada del 97%, tasa de reflujo del 6,6% y neovascularización inguinal del 0,7%.

Por tanto, consideramos que la ablación térmica de la VSI con el sistema VNUS Closure constituye un procedimiento altamente eficaz y duradero. El catéter de última generación ha permitido reducir el tiempo de ablación a 2-3 minutos, además de simplificar enormemente el procedimiento. La realización bajo anestesia local tumescente permite un retorno inmediato a las actividades cotidianas con óptimos resultados médicos y estéticos, así como una elevada satisfacción para el paciente. A pesar de que el abordaje óptimo de las varices es complejo y requiere siempre un tratamiento individualizado, consideramos a la RFA de la VSI como la opción terapéutica de primera elección.

Conclusión

La introducción de los nuevos tratamientos endovenosos mínimamente invasivos en este siglo XXI ha estimulado en gran manera el interés por las dolencias venosas. La *ablación por radiofrecuencia endovenosa VNUS Closure* constituye hoy en día una *técnica segura y altamente efectiva* que permite el tratamiento de las varices con elevada satisfacción del paciente, retorno precoz a la actividad normal y práctica ausencia de dolor. Ha demostrado su superioridad frente a la

cirugía convencional con nivel I de evidencia científica¹⁷⁻²¹ (grado de recomendación 1, nivel de evidencia A, *Guidelines 4.9.0 of the American Venous Forum*). Además, al ser indoloro y ofrecer mejor calidad de vida frente al endoláser, puede ser considerada hoy como una de las primeras líneas de tratamiento del paciente afecto de varices

Las complicaciones son muy infrecuentes (trombosis venosa, quemadura cutánea y neuritis), pero prevenirlas requiere una adecuada formación y entrenamiento en el dominio de diferentes habilidades técnicas como son: la infiltración de la anestesia tumescente, el abordaje y cateterización venosa percutánea, y sobre todo una gran familiaridad con el uso del eco-Dópler. Este último, es fundamental e imprescindible para planificar la estrategia óptima, el adecuado control de todos los pasos del procedimiento y, no por ser el último es menos importante, el correcto seguimiento de los pacientes.

Conflicto de intereses

Los autores declaran no tener ningún conflicto de intereses.

BIBLIOGRAFÍA

1. Yamaki T, Nozaki M, Fujiwara O, Yoshida E. Comparative evaluation of duplex-derived parameters in patients with chronic venous insufficiency: correlation with clinical manifestations. *J Am Coll Surg*. 2002;195:822-30.
2. Evans CJ, Allan PL, Lee AJ, Bradbury AW, Ruckley CV, Fowkes FG. Prevalence of venous reflux in the general population on duplex scanning: the Edinburgh vein study. *J Vasc Surg*. 1998;28:767-76.
3. Michaels JA, Brazier JE, Campbell WB, Macintyre JB, Palfreyman SJ, Ratcliffe J. Randomized clinical trial

- comparing surgery with conservative treatment for uncomplicated varicose veins. *Br J Surg.* 2006;93:175-81.
4. Dwerryhouse S, Davies B, Harradine K, Earnshaw JJ. Stripping the long saphenous vein reduces the rate of reoperation for recurrent varicose veins: five-year results of a randomized trial. *J Vasc Surg.* 1999;29:589-92.
 5. Winterborn RJ, Foy C, Earnshaw JJ. Causes of varicose vein recurrence: late results of a randomized controlled trial of stripping the long saphenous vein. *J Vasc Surg.* 2004;40:634-9.
 6. Labropoulos N, Leon M, Nicolaides AN, Giannoukas AD, Volteas N, Chan P. Superficial venous insufficiency: correlation of anatomic extent of reflux with clinical symptoms and signs. *J Vasc Surg.* 1994;20:953-8.
 7. Labropoulos N, Delis K, Nicolaides AN, Leon M, Ramaswami G. The role of the distribution and anatomic extent of reflux in the development of signs and symptoms in chronic venous insufficiency. *J Vasc Surg.* 1996;23:504-10.
 8. Schmedt CG, Sroka R, Steckmeier S, Meissner OA, Babaryka G, Hunger K, et al. Investigation on radiofrequency and laser (980 nm) effects after endoluminal treatment of saphenous vein insufficiency in an ex-vivo model. *Eur J Vasc Endovasc Surg.* 2006;32:318-25.
 9. Tungjikusolmun S, Haemmerich D, Cao H, Tsai JZ, Choy YB, Vorperian VR, et al. Modeling bipolar phase-shifted multielectrode catheter ablation. *IEEE Trans Biomed Eng.* 2002;49:10-7.
 10. Schmedt CG, Meissner OA, Hunger K, Babaryka G, Ruppert V, Sadeghi-Azandaryani M, et al. Evaluation of endovenous radiofrequency ablation and laser therapy with endoluminal optical coherence tomography in an ex vivo model. *J Vasc Surg.* 2007;45:1047-58.
 11. Bacon JL, Dinneen AJ, Marsh P, Holdstock JM, Price BA, Whiteley MS. Five-year results of incompetent perforator vein closure using TRans-Luminal Occlusion of Perforator. *Phlebology.* 2009;24:74-8.
 12. Chandler JG, Pichot O, Sessa C, Schuller-Petrovic S, Osse FJ, Bergan JJ. Defining the role of extended saphenofemoral junction ligation: a prospective comparative study. *J Vasc Surg.* 2000;32:941-53.
 13. Manfrini S, Gasbarro V, Danielsson G, Norgren L, Chandler JG, Lennox AF, et al. Endovenous management of saphenous vein reflux. Endovenous Reflux Management Study Group. *J Vasc Surg.* 2000;32:330-42.
 14. Weiss RA. Comparison of endovenous radiofrequency versus 810 nm diode laser occlusion of large veins in an animal model. *Dermatol Surg.* 2002;28:56-61.
 15. Merchant RF, DePalma RG, Kabnick LS. Endovascular obliteration of saphenous reflux: a multicenter study. *J Vasc Surg.* 2002;35:1190-6.
 16. Merchant RF, Pichot O. Long-term outcomes of endovenous radiofrequency obliteration of saphenous reflux as a treatment for superficial venous insufficiency. *J Vasc Surg.* 2005;42:502-9.
 17. Rautio T, Ohinmaa A, Perala J, Ohtonen P, Heikkinen T, Wiik H, et al. Endovenous obliteration versus conventional stripping operation in the treatment of primary varicose veins: a randomized controlled trial with comparison of the costs. *J Vasc Surg.* 2002;35:958-65.
 18. Perala J, Rautio T, Biancari F, Ohtonen P, Wiik H, Heikkinen T, et al. Radiofrequency endovenous obliteration versus stripping of the long saphenous vein in the management of primary varicose veins: 3-year outcome of a randomized study. *Ann Vasc Surg.* 2005;19:669-72.
 19. Lurie F, Creton D, Eklof B, Kabnick LS, Kistner RL, Pichot O, et al. Prospective randomized study of endovenous radiofrequency obliteration (closure procedure) versus ligation and stripping in a selected patient population (EVOLVEs Study). *J Vasc Surg.* 2003;38:207-14.
 20. Lurie F, Creton D, Eklof B, Kabnick LS, Kistner RL, Pichot O, et al. Prospective randomised study of endovenous radiofrequency obliteration (closure) versus ligation and vein stripping (EVOLVEs): two-year follow-up. *Eur J Vasc Endovasc Surg.* 2005;29:67-73.
 21. Rautio TT, Perala JM, Wiik HT, Juvonen TS, Haukipuro KA. Endovenous obliteration with radiofrequency-resistive heating for greater saphenous vein insufficiency: a feasibility study. *J Vasc Interv Radiol.* 2002;13:569-75.
 22. Stotter L, Schaaf I, Bockelbrink A. Comparative outcomes of radiofrequency endoluminal ablation, invagination stripping, and cryostripping in the treatment of great saphenous vein insufficiency. *Phlebology.* 2006;21:60-4.
 23. Hinchliffe RJ, Ubhi J, Beech A, Ellison J, Braithwaite BD. A prospective randomised controlled trial of VNUS closure versus surgery for the treatment of recurrent long saphenous varicose veins. *Eur J Vasc Endovasc Surg.* 2006;31:212-8.
 24. Almeida JJ, Raines JK. Radiofrequency ablation and laser ablation in the treatment of varicose veins. *Ann Vasc Surg.* 2006;20:547-52.
 25. Puggioni A, Kalra M, Carmo M, Mozes G, Gloviczki P. Endovenous laser therapy and radiofrequency ablation of the great saphenous vein: analysis of early efficacy and complications. *J Vasc Surg.* 2005;42:488-93.
 26. Gale SS, Lee JN, Walsh ME, Wojnarowski DL, Comerota AJ. A randomized, controlled trial of endovenous thermal ablation using the 810-nm wavelength laser and the ClosurePLUS radiofrequency ablation methods for superficial venous insufficiency of the great saphenous vein. *J Vasc Surg.* 2010;52:645-50.
 27. Almeida JJ, Kaufman J, Gockeritz O, Chopra P, Evans MT, Hoheim DF, et al. Radiofrequency endovenous ClosureFAST versus laser ablation for the treatment of great saphenous reflux: a multicenter, single-blinded, randomized study (RECOVERY study). *J Vasc Interv Radiol.* 2009;20:752-9.
 28. Shepherd AC, Gohel MS, Brown LC, Metcalfe MJ, Hamish M, Davies AH. Randomized clinical trial of VNUS ClosureFAST radiofrequency ablation versus laser for varicose veins. *Br J Surg.* 2010;97:810-8.
 29. Shepherd AC, Gohel MS, Lim CS, Hamish M, Davies AH. Pain following 980-nm endovenous laser ablation and segmental radiofrequency ablation for varicose veins: a prospective observational study. *Vasc Endovascular Surg.* 2010;44:212-6.
 30. Goode SD, Chowdhury A, Crockett M, Beech A, Simpson R, Richards T, et al. Laser and radiofrequency ablation study (LARA study): a randomised study comparing radiofrequency ablation and endovenous laser ablation (810 nm). *Eur J Vasc Endovasc Surg.* 2010;40:246-53.
 31. Dunn CW, Kabnick LS, Merchant RF, Owens R, Weiss RA. Endovascular radiofrequency obliteration using 90 degrees C for treatment of great saphenous vein. *Ann Vasc Surg.* 2006;20:625-9.
 32. Zikorus AW, Mirizzi MS. Evaluation of setpoint temperature and pullback speed on vein adventitial temperature during endovenous radiofrequency energy delivery in an in-vitro model. *Vasc Endovascular Surg.* 2004;38:167-74.